அலகு – II

பாடம் – 3

திசு அளவிலான கட்டமைப்பு

பாடஉள்ளடக்கம்

3.1. விலங்கு திசுக்கள்

3.2. எபிதீலியத் திசு

3.3. இணைப்புத்திசு

3.4. தசைத்திசு

3.5 நரம்புத்திசு

டபீடம்லூசிடம் எனும் பிரதிபலிக்கும் திசு அடுக்கு, பூனை போன்ற பெரும்பாலான விலங்குகளில் இரவு நேரப்பார்வையை மேம்படுத்துகிறது.

கற்றலின் நோக்கம்:

4DJQHC

- *பண்பு அம்சங்களின் அடிப்படையில் பல்வேறு திசுக்களை மாணவர்கள் அடையாளம் கண்டு கொள்ளுதல்.*
- *திசுக்களின் விளக்கங்கள், அவற்றின் அமைவிடம், பணிகள் மற்றும் மாறுபாடுகளை மாணவர்கள் புரிந்து கொள்ளுதல்.*
- *தசைத்திசுக்கள், இணைப்புத்திசுக்கள் மற்றும் நரம்புத் திசுக்களின் முக்கியத்துவம் பற்றிப் புரிந்து கொள்ளுதல்.*

பல செல் உயிரிகளில் செல்கள் தனித்து இயங்குவதில்லை, மாறாக அவை இறுக்கமான செல் கூட்டமைவுகளாக இணைந்து பணிபுரிந்து வாழ்கின்றன. தனிப்பட்ட செல்கள் ஒவ்வொன்றும் நமது உடலின் சமநிலை பேணுவதற்காகவும் உடல் முழுவதற்கும் நன்மையளிக்கவும் சிறப்பான பணிகளை மேற்கொள்கின்றன. செல் சிறப்புறுதல் தெளிவாக உள்ளது. தசை செல்களின் அமைப்பும் செயல்களும் தோல் செல்களிலிருந்து மாறுபடுகின்றன. செல் சிறப்புறுதல் ஒருங்கிணைந்த முறையில் உடலைச் செயல்பட அனுமதிக்கிறது. ஒத்த அமைப்புடைய, பொதுவான அல்லது தொடர்புடைய செயல்களை ஒன்றுபட்டுச் செய்யும் ஒரே வகையான செல் தொகுதிகள் **திசுக்கள்** என்று அழைக்கப்படும்.

திசுக்கள் குறிப்பிட்ட விகிதத்திலும் வடிவமைப்பிலும் இணைந்து, நுரையீரல், இதயம், இரைப்பை, சிறுநீரகங்கள், அண்டகங்கள், விந்தகங்கள் மற்றும் இன்னபிற **உறுப்புகளாக** உருவாகியுள்ளன. எனவே, திசுக்கள் **உயிரினங்களின் கட்டமைப்பு** (Living fabric) என அழைக்கப்படுகின்றன. இரண்டு அல்லது அதற்கு மேற்பட்ட உறுப்புகள் இணைந்து பொதுவான இயற்பியல் மற்றும் வேதியியல் செயல்பாடுகளைச் செய்தால் அவை **உறுப்பு மண்டலங்கள்** (Organ systems) என்று அழைக்கப்படுகின்றன. (எ.கா.) செரிமான மண்டலம், சுவாச மண்டலம், இரத்த ஓட்ட மண்டலம், கழிவுநீக்க மண்டலம் போன்றவை. பெரும்பாலான உறுப்புகளில், வேறுபட்ட திசுக்கள் பல விதங்களில் அமைந்து அவ்வுறுப்பின் அமைப்பையும் செயல்களையும் தீர்மானிக்கின்றன. **திசுவியல்** (Histology) என்னும் திசுக்களைப் பற்றிய அறிவியலானது மொத்த உள்ளமைப்பியல் பற்றிய அறிவியலை நிறைவு செய்கிறது. இவ்விரு பிரிவுகளும் இணைந்து உறுப்பு செயலியலின் புரிதலுக்கு அமைப்பு ரீதியான அடித்தளத்தை அளிக்கின்றன.

TN_GOVT_XI_Zoology_Ch03.indd 44 06-02-2020 4.52.54 PM

விலங்கு திசுக்களின் வகைபாடு

- எபிதீலியத்திசு
  - எளிய திசுக்கள்
    1. தட்டை வடிவ செல்கள்
    2. கன சதுர வடிவ செல்கள்
    3. தூண் வடிவ செல்கள்
    4. குறு இழை கொண்ட செல்கள்
    5. பொய் அடுக்கு செல்கள்
  - கூட்டுத் திசுக்கள்
    - அடுக்கு
      - தட்டை வடிவ செல்கள்
        1. கெராட்டின் நிரம்பியவை
        2. கெராட்டின் அற்றவை
      - கனசதுர வடிவ செல்கள்
      - தூண் வடிவ செல்கள்
    - இடைநிலை
- இணைப்புத்திசு
- தசைத்திசு
- நரம்புத்திசு

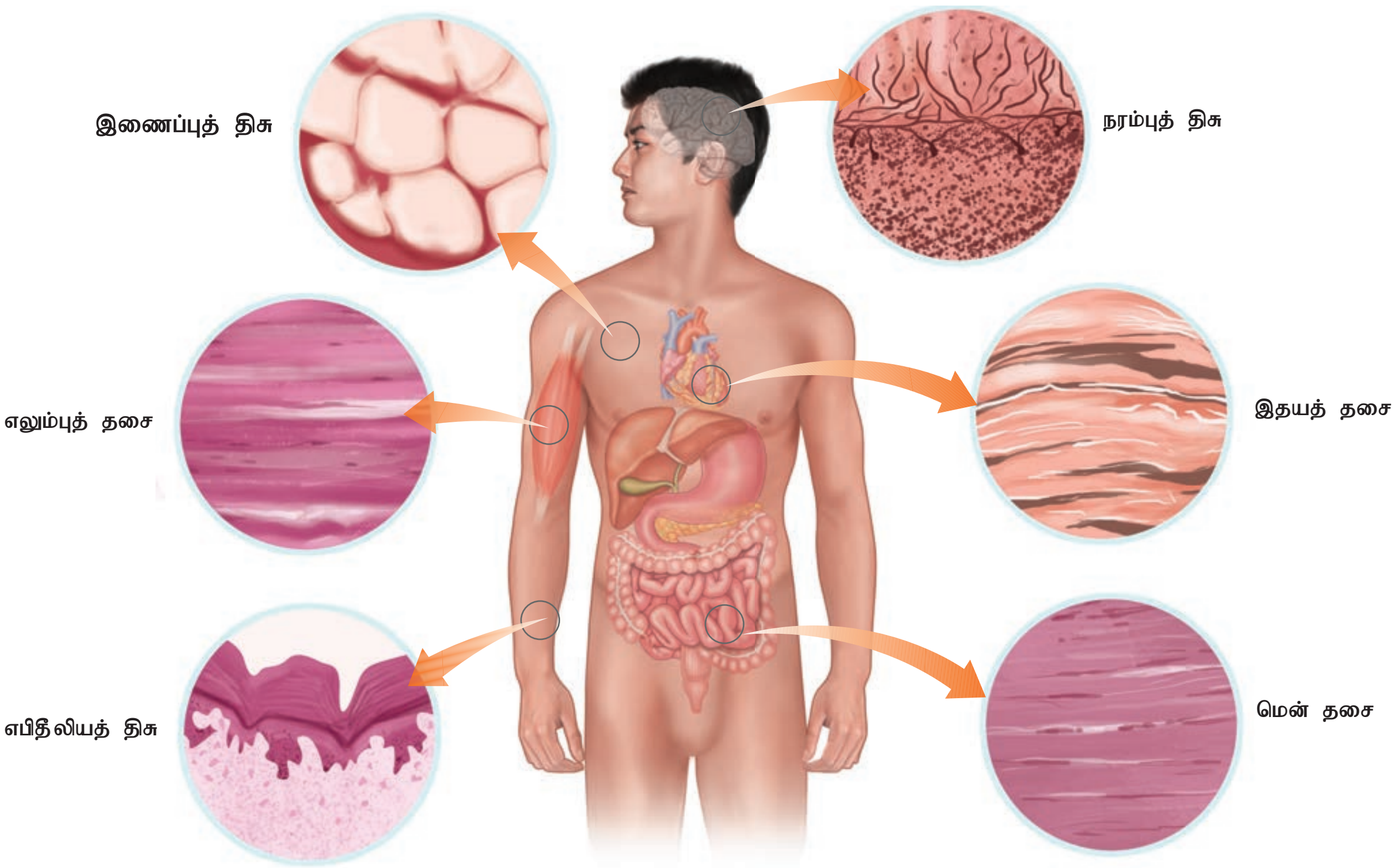

படம் 3.1 மனிதத்திசு வகைகள்

TN_GOVT_XI_Zoology_Ch03.indd 45 06-02-2020 4.52.54 PM

3.1 விலங்கு திசுக்கள் (Animal tissues)

செல்களின் அளவு, வடிவம் மற்றும் செயல் ஆகியவற்றின் அடிப்படையில் விலங்கு திசுக்கள் வகைப்படுத்தப்பட்டுள்ளன. நான்கு வகை அடிப்படை திசுக்கள் பிணைக்கப்பட்டு அல்லது ஒன்றுடன் ஒன்று இணைந்து நமது உடல் கட்டமைக்கப்பட்டுள்ளது. அவையாவன, எபிதீலியத் திசு (உறை), இணைப்புத் திசு (ஆதரவு) தசைத்திசு (இயக்கம்) மற்றும் நரம்புத் திசு (கட்டுப்பாடு). (படம் 3.1).

3.2 எபிதீலியத் திசு (Epithelial tissue)

உடலின் மேற்பரப்பிலும் உடற்குழியினைச் சுற்றிலும் காணப்படும் செல் வரிசையானது எபிதீலியத்திசு எனப்படும். உடலின் மேற்பரப்பில் இத்திசுவானது உறை போன்றும், மெல்லிய படல எபிதீலியமாகவும், சுரப்பு எபிதீலியமாகவும் காணப்படுகிறது. பாதுகாப்பு, உறிஞ்சுதல், வடிகட்டுதல், கழிவு நீக்கம், சுரப்பு மற்றும் உணர்வறிதல் போன்ற பணிகளை எபிதீலிய திசுக்கள் செய்கின்றன. செல்களின் அமைப்பில் உள்ள மாறுபாடுகளைப் பொறுத்து எபிதீலிய திசுக்களானது **எளிய எபிதீலியம்** மற்றும் **கூட்டு எபிதீலியம்** (அல்லது) அடுக்கு எபிதீலியம் என வகைப்படுத்தப்பட்டுள்ளது.

எளிய எபிதீலியம் (*Simple epithelium*) ஓரடுக்கு செல்களால் ஆனது. உறிஞ்சும், சுரக்கும் மற்றும் வடிகட்டும் உறுப்புகளில் இவை காணப்படுகின்றன. எளிய எபிதீலியமானது தட்டை வடிவ எபிதீலியம், கனசதுர வடிவ எபிதீலியம், தூண் வடிவ எபிதீலியம், குறு இழை கொண்ட எபிதீலியம் மற்றும் பொய் அடுக்கு எபிதீலியம் என மேலும் வகைப்படுத்தப்பட்டுள்ளது (படம் 3.2). மெல்லிய தட்டையான ஓரடுக்கு செல்களால் ஆன, ஒழுங்கற்ற விளிம்புகளைக் கொண்ட எபிதீலியம் **தட்டை வடிவ எபிதீலியம்** ஆகும். இவை, சிறுநீரகக் கிளாமருலஸ்களிலும், நுரையீரல்களின் காற்றுப்பைகளிலும், இதயம், இரத்தக்குழல்கள், மற்றும் நிணநீர் நாளங்களில் உறையாகவும் பாதுகாப்பு தேவைப்படாத இடங்களில் ஊடுருவல் எல்லையாகவும் வடிகட்டும் பரப்புகளாகவும் செயல்புரிகின்றன.

ஓரடுக்கு, கனசதுர வடிவச் செல்களைக் கொண்டவை **கனசதுர வடிவ எபிதீலியம்** (*Cuboidal epithelium*) ஆகும். இவை பொதுவாக, சிறுநீரகக் குழல்களிலும், நாளங்களிலும், சிறிய சுரப்பிகளின் சுரப்புப் பகுதிகளிலும், அண்டகப் பரப்புகளிலும் காணப்படுகின்றன. சுரத்தலும் உறிஞ்சுதலும் இதன் முக்கியப் பணியாகும்.

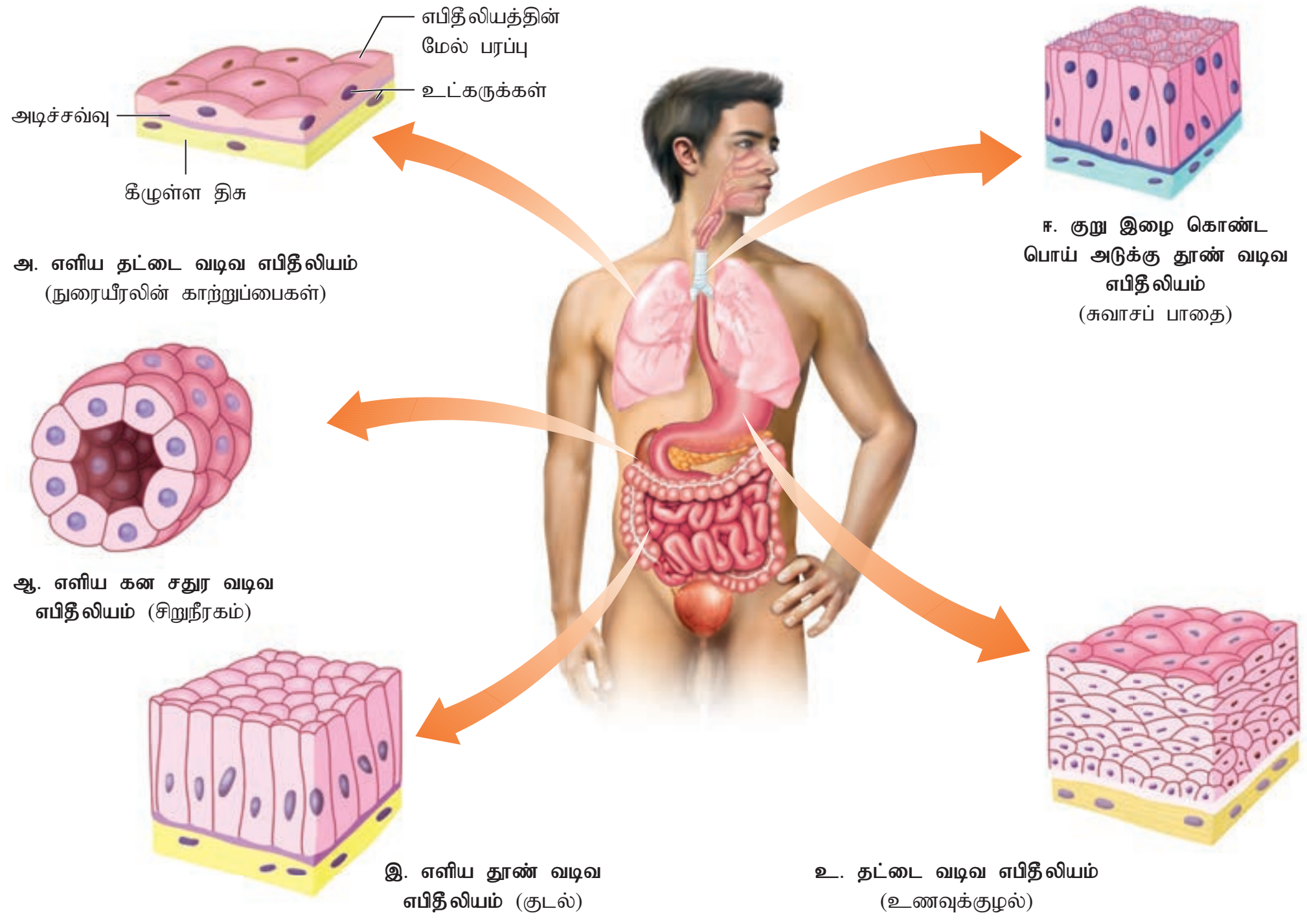

படம் 3.2 எபிதீலியத்திசு வகைகள்

TN_GOVT_XI_Zoology_Ch03.indd 46 06-02-2020 4.52.55 PM

வட்ட மற்றும் நீள்வட்ட உட்கருவைச் செல்லின் அடிப்பகுதியில் கொண்ட உயரமான ஓரடுக்குச்செல்களால் ஆனவை **தூண் வடிவ எபிதீலிய செல்கள்** (columnar epithelial cells) ஆகும். இரைப்பையில் இருந்து மலக்குடல் வரை உள்ள செரிமான மண்டலப் பகுதியின் அகவுறையில் இவை காணப்படுகின்றன. இவ்வுறையில் உள்ள செல்கள், உறிஞ்சும் தன்மையுடைய செல்களின் உச்சிப்பரப்பில் **மைக்ரோவில்லை** என்னும் நீட்சிகளாகவும், பாதுகாப்பிற்கான உயவுத்தன்மையுடைய கோழைப் பொருளைச் சுரக்கும் **கோப்பை வடிவச்செல்களாகவும்** (Goblet Cell) இரண்டு வகையாக மாறுபாடு அடைந்துள்ளது. உறிஞ்சுதல் மற்றும் கோழை, நொதி போன்ற பொருள்களைச் சுரத்தல் ஆகிய பணிகளை இவை மேற்கொள்கின்றன. கருப்பை, அண்ட நாளங்கள், தூண் வடிவ செல்களின் உச்சிப்பரப்பில் குறுயிழைகள் காணப்பட்டால் அச்செல்கள் **குற்றிழை கொண்ட** எபிதீலியம் (Ciliated epithelium) என அழைக்கப்படுகின்றன. சிறுநீர் நாளம், சிறிய சுவாசக்குழல்கள் ஆகிய உறுப்புகளின் அகவுறையில் காணப்படும் குறு இழை எபிதீலிய (Ciliated epithelium) செல்கள் தம் குறு இழைகளை அசைத்துக் கோழை திரவத்தை உந்தித்தள்ளுகின்றன. **குறு இழை அற்ற எபிதீலியமானது** (Non - ciliated epithelium) செரிப்புப்பாதை, பித்தப்பை மற்றும் சில சுரப்பிகளின் சுரப்பு நாளங்களில் காணப்படுகிறது.

பொய் அடுக்கு எபிதீலிய செல்கள் (Pseudo-stratified epithelial cells) தூண் வடிவத்திலும் சமமற்ற அளவுகளிலும் காணப்படும். இவ்வகை எபிதீலியம் ஓரடுக்கினால் ஆனது. ஆனாலும் பார்ப்பதற்குப் பல அடுக்குகள் போன்று தோற்றமளிக்கிறது. இதற்குக் காரணம் இதன் செல்களில் உள்ள உட்கருக்கள் வெவ்வேறு மட்டங்களில் காணப்படுகின்றன, எனவே இவை பொய் அடுக்கு எபிதீலியம் என அழைக்கப்படுகின்றன. பாதுகாப்பு, சுரப்பு, உறிஞ்சுதல் ஆகியவை இதன் பணிகளாகும். இவ்வகையில் உள்ள குறு இழை வடிவ எபிதீலிய செல்கள் சுவாசக் குழல்களிலும் சுவாசப் பாதையிலும் உறையாக உள்ளன. குறுஇழை அற்ற வகைகள் எபிடிடிமிஸ், பெரிய சுரப்பிகளின் குழல்கள் மற்றும் ஆண்களின் சிறுநீர் நாளம் போன்ற இடங்களில் உறையாகக் காணப்படுகின்றன.

குறிப்பு

முக்கிய எபிதீலியத் திசு சீர்குலைவுகள்

எக்சீமா, சோரியாசிஸ், எபிதீலிய புற்றுநோய் மற்றும் கடுமையான ஆஸ்துமா.

சுரப்பு எபிதீலியம் (Glandular epithelium)

சில கனச் சதுர வடிவ மற்றும் தூண்வடிவ எபிதீலிய செல்கள் சுரப்புத் தொழிலைச் செய்வதற்காகச் சிறப்புற்றுக் காணப்படுகின்றன. அவ்வகை செல்கள் சுரப்பு எபிதீலியம் (Glandular epithelium) (படம் 3.3) என அழைக்கப்படுகின்றன. அவை தனித்த சுரப்பு செல்களைக் கொண்ட ஒரு செல் சுரப்பிகள் எனவும் (எ.கா. உணவுப்பாதையில் காணப்படும் கோப்பை வடிவச் செல்), கூட்டமான செல்களைக் கொண்ட பலசெல் சுரப்பிகள் எனவும் (எ.கா. உமிழ் நீர் சுரப்பிகள்) வகைப்படுத்தப்பட்டுள்ளன. தங்களது சுரப்புகளை வெளியேற்றும் பண்பின் அடிப்படையில்

சுரப்பு எபிதீலியம்

- **நாளமில்லாச் சுரப்பிகள்**
- **நாளமுள்ள சுரப்பிகள்**
  - **ஒரு செல் சுரப்பிகள்**
  - **பல செல் சுரப்பிகள்**
    - **அமைப்பின் அடிப்படையில்**
      1. எளிய சுரப்பிகள்
      2. கூட்டு சுரப்பிகள்
    - **சுரப்பு அலகுகளின் அடிப்படையில்**
      1. குழல் வடிவ சுரப்பிகள்
      2. பை வடிவ சுரப்பிகள்
      3. குழற் பை வடிவ சுரப்பிகள்
    - **சுரக்கும் வழிமுறையின் அடிப்படையில்**
      1. மீரோகிரைன்
      2. ஹோலோகிரைன்
      3. அபோகிரைன்

TN_GOVT_XI_Zoology_Ch03.indd 47 06-02-2020 4.52.55 PM

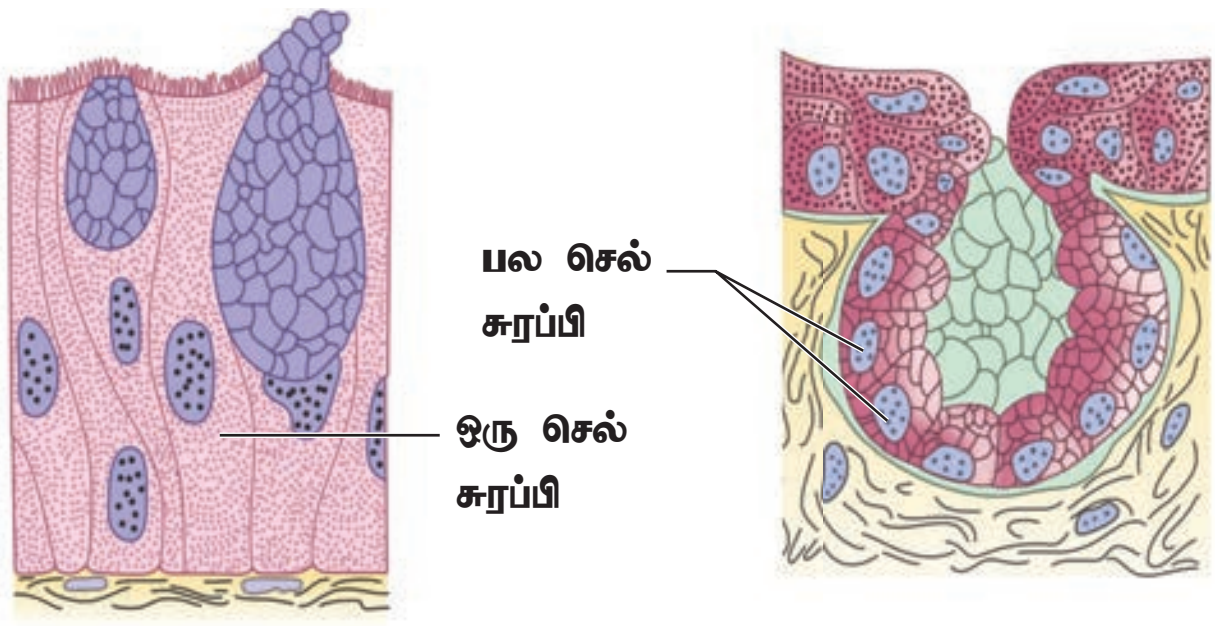

படம் 3.3 சுரப்பு எபிதீலியம்

சுரப்பிகள், நாளமுள்ள மற்றும் நாளமில்லாச் சுரப்பிகள் என இரு வகைகளாகப் பிரிக்கப்பட்டுள்ளன. கோழை, உமிழ்நீர், காதின் மெழுகுச் சுரப்பு, எண்ணெய், பால், செரிப்பு நொதிகள் மற்றும் இதர செல் பொருட்கள் **நாளமுள்ள சுரப்பிகள்** மூலம் சுரக்கப்படுகின்றன. இவை குழல்கள் (அ) குழாய்கள் மூலம் வெளியேற்றப்படுகின்றன. இதற்கு மாறாக, நாளமில்லாச் சுரப்பிகள் குழல்களைக் கொண்டிருப்பதில்லை. அவை, ஹார்மோன்கள் என்று அழைக்கப்படும் தங்களது சுரப்புகளை, அச்சுரப்பியை நனைத்துக் கொண்டிருக்கும் திரவத்தினுள் நேரடியாகச் சுரக்கின்றன.

நாளமுள்ள சுரப்பிகள், ஒரு செல் மற்றும் பல செல் சுரப்பிகள் என வகைப்படுத்தப்பட்டுள்ளன. இவற்றுள் பல செல் சுரப்பிகள் அவற்றின் அமைப்பின் அடிப்படையில் **எளிய சுரப்பிகள்** (Simple glands) மற்றும் **கூட்டுச்சுரப்பிகள்** (Compound glands) என வகைப்படுத்தப்பட்டுள்ளன. இவை சுரப்பு அலகுகளின் அடிப்படையில், **குழல் வடிவ** (Tubular), **பை வடிவ** (Alveolar) மற்றும் **குழல்பை வடிவ** (Tubulo Alveolar) சுரப்பிகள் என வகைப்படுத்தப்பட்டுள்ளன. சுரக்கும் வழிமுறையின் அடிப்படையில், நாளமுள்ள சுரப்பிகள் **மீரோகிரைன்** (Merocrine),

தெரிந்து தெளிவோம்

அடுக்கு எபிதீலியமானது தேய்மானத்தை தடுப்பதற்கும் பாதுகாப்பிற்காகவும் கட்டப்பட்டுள்ளது. எளிய எபிதீலியம் எவ்வகையில் இதிலிருந்து மேம்பட்டது?

ஹோலோகிரைன் (Holocrine) மற்றும் **அபோகிரைன்** (Apocrine) சுரப்பிகள் என வகைப்படுத்தப்பட்டுள்ளன.

கூட்டு எபிதீலியம் என்பவை பல அடுக்கு செல்களால் ஆனவை. இவை சுரத்தலிலும் உறிஞ்சுதலிலும் சிறிதளவே பங்குகொள்கின்றன (படம் 3.4). கூட்டு எபிதீலியம் அடுக்குகளாகவோ அல்லது இடைநிலையிலோ காணப்படுகின்றன. இவற்றின் முக்கியப் பணி வேதிய மற்றும் இயற்பிய அழுத்தங்களிலிருந்து பாதுகாத்தல் ஆகும். கூட்டு எபிதீலியமானது தோலின் உலர்ந்த பரப்புகளின் மீதும் வாய்க்குழி, தொண்டை உமிழ்நீர் சுரப்பிக்குழல், கணைய நாளம் ஆகியவற்றின் ஈரமான உள் பரப்புகளிலும் பரவியுள்ளன. நான்கு வகையான கூட்டு எபிதீலியம் காணப்படுகின்றன. அவையாவன, அடுக்கு தட்டை எபிதீலியம், கனசதுர வடிவ எபிதீலியம், தூண் வடிவ எபிதீலியம் மற்றும் இடைநிலை எபிதீலியம். தோலின் உலர்ந்த எபிடெர்மிஸ் மீது காணப்படும் **கெராட்டின் நிரம்பிய வகை**, ஈரப்பதமான உணவுக்குழல், வாய் மற்றும் பெண் இனப்பெருக்க உறுப்பு ஆகியவற்றில் காணப்படும் **கெராட்டின் அற்ற வகை** என **அடுக்குத்தட்டை எபிதீலியம்** இரு வகைப்படும். அடுக்கு கனசதுர வடிவ எபிதீலியமானது வியர்வை சுரப்பிக்குழல்கள், பால் சுரப்பிகள் ஆகியவற்றில் காணப்படுகிறது. **அடுக்கு தூண்வடிவ எபிதீலியமானது** தொண்டை, ஆண் சிறுநீர் நாளம் மற்றும் சில சுரப்பிகளின் நாளங்களின் உள்ளுறை என, நமது உடலில் ஒரு சில குறிப்பிட்ட இடங்களில் மட்டுமே காணப்படுகிறது. **இடைநிலை எபிதீலியமானது** (Transitional epithelium) சிறுநீர்நாளம், சிறுநீர்ப்பை, சிறுநீர் புறவழியின் சில பகுதிகள் ஆகியவற்றில் காணப்படுகிறது. இவ்வகை எபிதீலியம் நீட்சியடையவும் தளரவும் செய்து உறுப்புகளைப் பாதுகாக்கிறது.

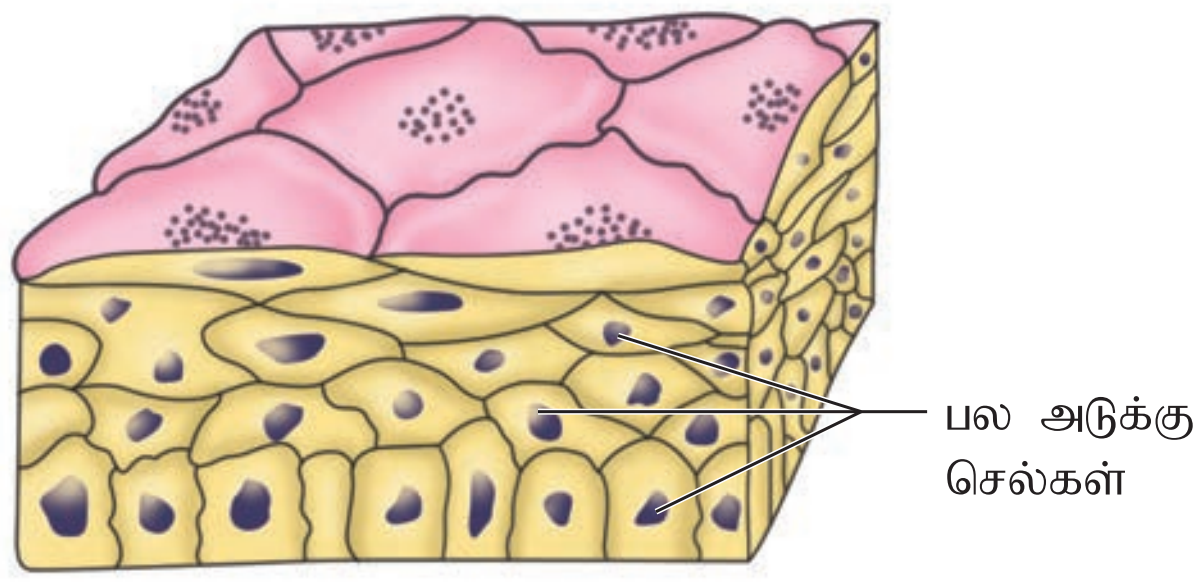

படம் 3.4 கூட்டு எபிதீலியம்

TN_GOVT_XI_Zoology_Ch03.indd 48 06-02-2020 4.52.55 PM

எபிதீலியத்தின் அனைத்துச் செல்களும் சிறிதளவு, செல்லிடைப் பொருளால் ஒன்றிணைக்கட்டுப்பட்டுள்ளன. பெரும்பாலான விலங்கு திசுக்களில் சிறப்பு இணைப்புகள் (அ) சந்திப்புகள் (Specialized Junctions) என்னும் அமைப்புகள் செல்களுக்கிடையே அமைப்புரீதியான மற்றும் செயல்ரீதியான பிணைப்புகளை ஏற்படுத்துகின்றன. எபிதீலியத் திசுக்களிலும் மற்றும் இதர வகைத் திசுக்களிலும் மூன்று வகையான செல் சந்திப்புகள் காணப்படுகின்றன. அவை, இறுக்கமான சந்திப்புகள், ஒட்டும் சந்திப்புகள் மற்றும் இடைவெளி சந்திப்புகள் ஆகும். செல்லில் உள்ள பொருட்கள் கசிந்து வெளியேறிவிடாமல் தடுப்பதற்கு **இறுக்கமான சந்திப்புகள்** (Tight junctions) உதவுகின்றன. அருகருகே அமைந்துள்ள செல்களை **ஒட்டும் சந்திப்புகள்** (Adhering junctions) பிணைக்கின்றன. அருகருகே உள்ள செல்களின் சைட்டோபிளாசத்தை இணைத்து அச்செல்கள் ஒன்றுக்கொன்று தொடர்பு கொள்ளும் பணியை **இடைவெளி சந்திப்புகள்** (Gap Junctions) செய்கின்றன. இதன் மூலம் அயனிகள் சிறிய, சில சமயம் பெரிய மூலக்கூறுகள் கடத்தப்படுதல் சாத்தியமாகிறது.

3.3 இணைப்புத்திசு (Connective tissue):

உடல் முழுவதும் பரவிக்காணப்படும் இணைப்பு திசுவானது கருக்கோளத்தின் நடு அடுக்கிலிருந்து தோன்றியதாகும். இது தளர்வான இணைப்புத்திசுக்கள் மற்றும் அடர்வான இணைப்புத் திசுக்கள் மற்றும் சிறப்பு வகை இணைப்புத் திசுக்கள் என மூன்று வகையாக காணப்படுகின்றன. இணைப்புத்திசுக்களின் முக்கியப் பணி பிணைத்தல் மற்றும் ஆதரவு, பாதுகாத்தல், பாதுகாப்பு உறையாக அமைதல் மற்றும் பொருட்களைக் கடத்துதல் போன்றவையாகும்.

4DPZA3

தெரிந்து தெளிவோம்

1. உனது ஆள்காட்டி விரல் தவறுதலாக வெட்டுப்பட்டால் உன் உடலில் என்ன வகையான இணைப்புத்திசு பாதிக்கப்படும்?

2. கொழுப்புப் பொருட்கள் சேமிக்கப்பட்டு அடிப்போஸ் திசுக்களாக உள்ளன. அதில் ஏதேனும் நிறம் உள்ளதா? ஏன்?

இணைப்புத்திசுவின் கூறுகள் (Components of connective tissue)

அனைத்து இணைப்புத்திசுக்களும் நாரிழைகள், அடிப்படைப் பொருட்கள் மற்றும் செல்கள் என்னும் மூன்று முக்கியக் கூறுகளைக் கொண்டுள்ளன. **நாரிழைகள்** எனப்படும் இணைப்புத்திசுக்கள் தாங்கு அமைப்பாக உள்ளன. இணைப்புத்திசுவின் தளத்தில் மூன்று வகை நாரிழைகள் காணப்படுகின்றன. அவையாவன, கொலாஜன், எலாஸ்டிக் மற்றும் ரெடிகுலார் நாரிழைகள். முறையான இணைப்புத்திசு (Connective tissue proper) இருவகைப்படும். அவையாவன **தளர்வான இணைப்புத்திசுக்கள்** (ஏரியோலார், அடிபோஸ் மற்றும் ரெட்டிகுலார்) மற்றும் **அடர்வான இணைப்புத் திசுக்கள்** (அடர்ந்த சீரான, **அடர்ந்த** சீரற்ற மற்றும் மீள் தன்மையுடைய திசுக்கள்). **சிறப்பு வகை இணைப்புத் திசுக்கள்** என்பவை குருத்தெலும்பு, எலும்பு, இரத்தம் ஆகியவற்றை உள்ளடக்கியவையாகும்.

தளர்வான இணைப்புத்திசுக்கள் (Loose connective tissues)

இவ்வகை திசுக்களில் உள்ள செல்களும் நாரிழைகளும், அரை திரவ வடிவத்தில் காணப்படும் அடிப்படைப் பொருட்களில்

இணைப்புத்திசுக்கள்

தளர்வான இணைப்புத்திசு	**அடர்வான இணைப்புத்திசு**	**சிறப்பு வகை இணைப்புத்திசு**
1. ஏரியோலார் திசு	1. அடர்வான சீரான திசு	1.குருத்தெலும்பு
2. அடிப்போஸ் திசு	2. அடர்வான சீரற்ற திசு	2.எலும்பு
3. ரெட்டிகுலார் திசு	3. மீள்தன்மை திசு	3. இரத்தம்

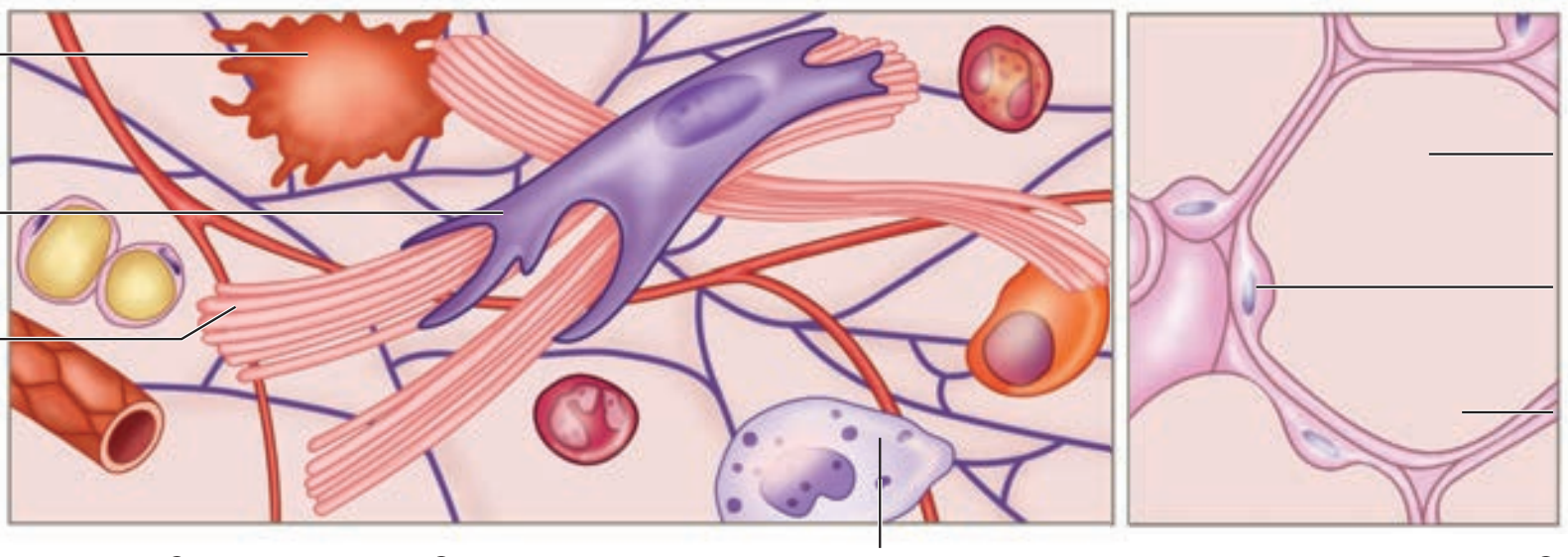

படம் 3.5 தளர்வான இணைப்புத்திசுக்கள்

தளர்வாக அமைந்துள்ளன. எடுத்துக்காட்டாக, ஏரியோலார் இணைப்புத் திசுவானது எபிதீலியத்திற்கு தாங்கு சட்டமாகவும், சூழ்ந்துள்ள உடல் திசுக்களுக்கு நீர், உப்பு போன்றவற்றைத் தேக்கி வைக்கும் இடமாகவும் அமைவதால் 'திசுதிரவம்' எனப் பொருத்தமாக அழைக்கப்படுகிறது. இதில் ஃபைப்ரோபிளாஸ்ட்டுகள், மேக்ரோஃபேஜ்கள் மற்றும் மாஸ்ட் செல்கள் ஆகியவை காணப்படுகின்றன. (படம் 3.5).

தோலுக்கு அடியில் காணப்படும் **அடிப்போஸ் திசுவானது,** அமைப்பிலும் செயலிலும் ஏரியோலார் திசுவை ஒத்து காணப்படுகின்றது.

அடிபோஸ் (அ) கொழுப்புசெல்கள் எனப் பொதுவாக அழைக்கப்படும் **அடிப்போசைட்டுகள்** இத்திசுக்கூட்டத்தில் 90% மேலோங்கிக் காணப்படுகின்றன. இத்திசுவில் உள்ள செல்கள் நேரடியாகக் கொழுப்பையும், பயன்படுத்தப்படாத இதர அதிகப்படியான உணவுப் பொருட்களையும் கொழுப்பாக மாற்றித் திசுக்களில் சேமித்து வைக்கின்றன. அடிப்போஸ் திசுவானது வளர்சிதை மாற்றம் மிகுந்த இடம் என்பதை அதில் உள்ள அதிகப்படியான இரத்தக்குழாய்கள் (இரத்த ஓட்டம்) உணர்த்துகின்றன. நாம் உணவுண்ணாத நிலையில் இச்செல்கள் எரிபொருளாக அமைந்து ஆற்றலை உருவாக்கி, வழங்கி நமது வாழ்வைப் பராமரிக்கின்றன. தோலடித்திசுவாகவும், சிறுநீரகம், கண்கோளம், இதயம் ஆகிய உறுப்புகளைச் சூழ்ந்தும் அடிப்போஸ் திசுக்கள் காணப்படுகின்றன. அடிப்போஸ் திசுக்கள் **வெள்ளைக் கொழுப்பு (அ) வெள்ளை அடிப்போஸ் திசு** என அழைக்கப்படுகிறது. எண்ணற்ற மைட்டோகாண்ட்ரியாக்களைக் கொண்ட அடிப்போஸ் திசுவானது **பழுப்புகொழுப்பு (அ) பழுப்பு அடிப்போஸ் திசு** என அழைக்கப்படுகிறது. வெள்ளைக்கொழுப்பானது ஊட்டச்சத்துக்களைச் சேகரித்து வைக்கும் இடமாக உள்ளது. அதே சமயம் இரத்த ஓட்டத்தையும் உடலையும் வெப்பப்படுத்தும் அமைப்பாகப் பழுப்பு நிறக்கொழுப்பு செயல்படுகிறது. பிறந்த குழந்தைகளின் உடலில், நடுக்கத்தை ஏற்படுத்தாமல் வெப்பம் உற்பத்தி செய்யும் செயலில் பழுப்பு நிறக் கொழுப்பு ஈடுபடுகிறது.

ரெட்டிகுலார் இணைப்புத் திசுவானது ஏரியோலார் இணைப்புத்திசுவை ஒத்திருந்தாலும் அதன் தளப்பொருளானது ஃபைப்ரோபிளாஸ்ட் என்னும் ரெட்டிகுலார் செல்களால் நிரப்பப்பட்டுள்ளது. நிணநீர் கணுக்கள், மண்ணீரல், எலும்பு மஜ்ஜை போன்ற உறுப்புகளில் இரத்தச் செல்களுக்கு (பெரும்பாலும் லிம்போசைட்டுகள்) அகச்சட்டகமாகவும் **(ஸ்ட்ரோமா)** இந்த இணைப்புத்திசு பயன்படுகிறது.

அடர்வான இணைப்புத்திசு (Dense connective tissue): (முறையான இணைப்புத்திசு)

அடர்வான இணைப்புத்திசுவில் நாரிழைகளும் ஃபைப்ரோபிளாஸ்ட்களும் நெருக்கமாக அமைக்கப்பட்டுள்ளன. நாரிழைகள் அமைந்திருக்கும் முறையான, முறையற்ற பாங்கினைப் பொறுத்து இந்த இணைப்புத் திசுவானது அடர்வான – சீரான இணைப்புத்திசு (Dense Regular Connective Tissue) எனவும் **அடர்வான – சீரற்ற இணைப்புத்திசு** (Dense Irregular Connective Tissue) எனவும் அழைக்கப்படுகிறது. **அடர்ந்த சீரான இணைப்புத்திசுவில்** முக்கியப் பொருளாகக் கொல்லாஜன் இழைகள் காணப்படுகின்றன. இவை இணையாக அமைந்த தசைக்கற்றைகளுக்கும் சில மீள்தன்மையுடைய இழைகளுக்கும் இடையில் அமைந்துள்ளன.

TN_GOVT_XI_Zoology_Ch03.indd 50 06-02-2020 4.52.55 PM

இதில் உள்ள முக்கியசெல்வகை **ஃபைப்ரோபிளாஸ்ட்** ஆகும். இது, எலும்புத்தசையையும் எலும்புகளையும் இணைக்கிறது. மேலும் இது ஒரு குறிப்பிட்ட திசையிலிருந்து அளிக்கப்படும் இழுவிசை அழுத்தத்தைத் தாங்கும் வகையில் அமைந்துள்ளது. இவ்விணைப்புத் திசுவானது எலும்புத் தசைகளோடு எலும்பை இணைக்கும் தசை நாண்களிலும் (Tendon) எலும்பிணைப்பு நார்களிலும் (Ligament) காணப்படுகின்றன. எலும்பிணைப்பு நார்கள் ஒரு எலும்பை மற்றோர் எலும்புடன் இணைக்கின்றன.

சீரற்று அமைந்த தடித்த கொல்லாஜன் நாரிழைக்கற்றைகளும், ஃபைப்ரோபிளாஸ்ட்களும் **அடர்ந்த சீரற்ற இணைப்புத்திசுக்கள்** எனப்படும். இதில் ஃபைப்ரோபிளாஸ்ட் வகை செல்கள் முதன்மையானவையாகும். இது பல திசுக்களில் இருந்து வரும் இழுவிசையைத் தாங்கி அமைப்பு ரீதியான வலுவைத் தருகிறது. இதில் சில மீள் தன்மையுடைய நாரிழைகளும் காணப்படுகின்றன. இவ்வகை திசுக்கள் தோலில் டெர்மிஸ் அடுக்கில் காணப்படுகின்றன. மேலும் சிறுநீரகம், எலும்புகள், குருத்தெலும்புகள், தசைகள், மூட்டுகள் மற்றும் நரம்புகள் போன்றவற்றைச் சுற்றி நாரிழை உறைகளையும் உருவாக்குகிறது. **மீள் தன்மை இணைப்புதிசு**க்களில் மீள் தன்மை நாரிழைகள் அதிகம் காணப்படுகின்றன. இழுக்கப்பட்ட தசைகள் மீண்டும் சுருண்டு பழைய நிலையை அடைதல் மீள் தன்மை நாரிழையால் நடைபெறுகிறது. தமனிகளில் அலைபோன்ற துடிப்புடன் இரத்தம் பாய்வதற்கும் உட்சுவாசத்தைத் தொடர்ந்து நடைபெறும் வெளிச்சுவாசத்தில் நுரையீரல் சுருங்குவதற்கும் இவ்வகை நாரிழைகள் தான் காரணமாகும். பெரிய தமனிகளின் சுவரிலும், முதுகெலும்புத் தொடரில் காணப்படும் எலும்பிணைப்பு நார்களிலும் சுவாசக் குழல் சுவர்களிலும் இவ்வகை இணைப்புத்திசுக்கள் காணப்படுகின்றன.

சிறப்பு வகை இணைப்புத்திசுக்கள் (Special connective tissue):

சிறப்பு வகை இணைப்புத்திசுக்கள் மூவகைப்படும், அவையாவன, குருத்தெலும்பு, எலும்பு மற்றும் இரத்தம். குருத்தெலும்பின் செல்லிடைப் பொருட்கள் உறுதியானவை. அதேநேரம் அவை வளையும் தன்மையுடையதாகவும் அழுத்தத்தைத் தாங்கக்கூடியதாகவும் உள்ளன. இத்திசுவின் செல்கள் (காண்ட்ரோசைட்டுகள்) அவைகளால் உருவாக்கப்பட்ட தளத்திசுவில் உள்ள சிறிய குழிகளுக்குள் பொதிந்து காணப்படுகின்றன. (படம் 3.6) முதுகெலும்பிகளின் கருநிலையில் காணப்படும் பெரும்பாலான குருத்தெலும்புகளானது பெரியவர்களானதும் எலும்புகளாக மாற்றப்படுகின்றன. பெரியவர்களில் மூக்கின் நுனிப்பகுதி, வெளிக்காது இணைப்புகள், செவிமடல், அடுத்தடுத்த முள்ளெலும்புகளுக்கு இடைப்பட்டபகுதி, கை, கால்கள் ஆகிய பகுதிகளில் குருத்தெலும்பு காணப்படுகின்றன.

கடினமான, வளையும் தன்மை அற்ற, கால்சியம் உப்புகளாலும், கொல்லாஜன் இழைகளாலும் வலுவூட்டப்பட்ட தளப்பொருளைக் கொண்ட அமைப்புகள் **எலும்புகள்** ஆகும். உடலுக்குச் சட்டகமாக அமைந்து உருவத்தை அளிக்கக்கூடிய அமைப்பாக இவை உள்ளன. மென்மையான திசுக்களையும் உறுப்புகளையும் பாதுகாத்து ஆதரவு அளிக்கும் அமைப்புகள் எலும்புகள் ஆகும். **லாக்குனே** (lacunae) எனப்படும் குழிகளில் ஆஸ்டியோசைட்டுகள் எனப்படும் எலும்பு செல்கள் காணப்படுகின்றன. கால்களில் உள்ள நீளமான எலும்புகள் உடலின் மொத்த எடையைத் தாங்கும் பணியைச் செய்கின்றன. எலும்புத்தசைகளோடு இணைந்து உடலின் இயக்கத்திற்கு இவை உதவுகின்றன. சில வகை எலும்புகளில் உள்ள எலும்பு மஜ்ஜையில் இருந்து இரத்தச் செல்கள் உருவாகின்றன.

இரத்தம் என்பது பிளாஸ்மா, சிவப்பணுக்கள், வெள்ளையணுக்கள், தட்டைச் செல்கள் ஆகியவற்றைக்கொண்ட **திரவ இணைப்புத்திசுவாகும்.** இதய இரத்தக்குழல் மண்டலத்தில், ஊட்டப்பொருட்கள், கழிவுப் பொருட்கள், சுவாச வாயுக்கள் ஆகியவற்றை உடல் முழுதும் கடத்தும் ஊடகமாக இரத்தம் உள்ளது. 7வது அத்தியாயத்தில் இது குறித்து மேலும் கற்பீர்கள்.

தெரிந்து தெளிவோம்

நுண்ணோக்கி வழியாக ஒரு திசுவை உற்று நோக்குகிறாய், அதில் வரியுடைய கிளைகளான செல்கள் ஒன்றுடன் ஒன்று இணைந்து தென்படுகின்றன. நீ பார்க்கும் அத்திசு எவ்வகையானது?

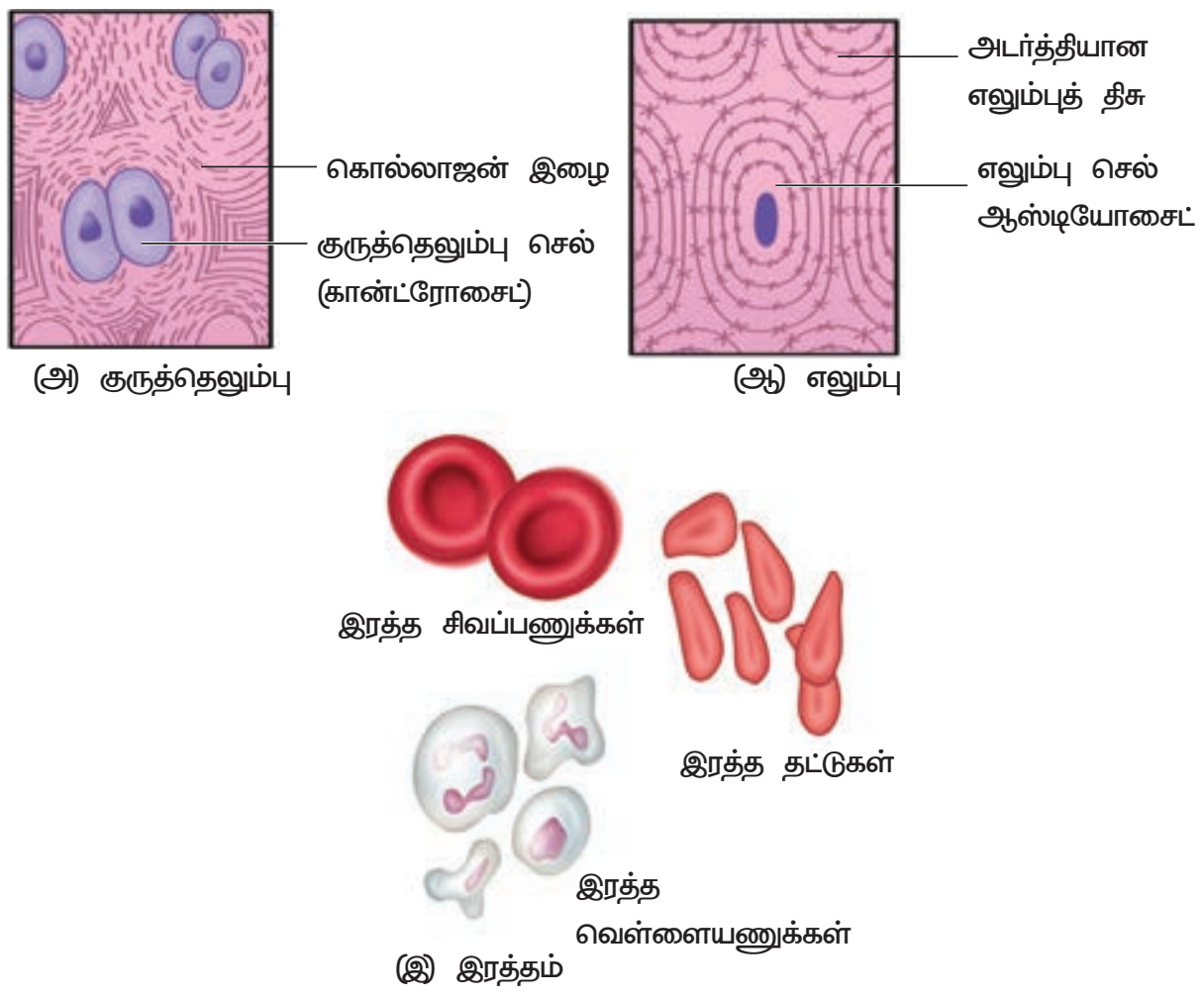

படம் 3.6 சிறப்புவகை இணைப்புத்திசுக்கள்

குறிப்பு

முக்கிய இணைப்புத்திசு நோய்கள் (பாரம்பரியவகை):

1. எலர்ஸ் – டன்லாஸ் சின்ட்ரோம் (Ehler's – Danlos syndrome) – மூட்டுகள், இதய வால்வுகள், உறுப்புகளின் சுவர்கள் மற்றும் தமனியின் சுவர்கள் போன்ற இடங்களில் ஏற்படும் கொல்லாஜன் உற்பத்திக் குறைபாடு.
2. ஸ்டிக்ளர் சின்ட்ரோம் (Stickler Syndrome) – கொல்லாஜன் பாதிப்பினால் முகத்தசைகளில் ஏற்படும் குறைபாடுகள்.
3. ரேப்டோமயோசார்கோமா (Rhabdomyosarcoma) – தலை, கழுத்து மற்றும் சிறுநீரக இனப்பெருக்கப் பாதையில் உள்ள மென்திசுக்களில் உருவாகும் உயிருக்கு ஆபத்து விளைவிக்கும் கட்டிகள்.

சுயதடைகாப்பு வகை இணைப்புத்திசு குறைபாடுகள்

1. ருமட்டாய்டு ஆர்த்ரைடிஸ் (Rheumatoid arthritis) : நோய் எதிர்ப்பு செல்கள் மூட்டுகளைச்சுற்றிக் காணப்படும் பகுதிகளைத் தாக்கி சவ்வுகளை வீக்கமடையச் செய்தல். இதயம், நுரையீரல், கண்கள் போன்ற உறுப்புகளும் பாதிப்படையும்.
2. ஜோகரன்ஸ் சின்ட்ரோம் (Sjogren's syndrome) – உமிழ்நீர் மற்றும் கண்ணீர் சுரப்பது படிப்படியாக பாதிக்கப்படுதல்.

3.4 தசைத்திசு

ஒவ்வொரு தசையும் இணை வரிசையில் அமைந்த நீண்ட உருளை வடிவ இழைகளால் ஆனது. ஒவ்வொரு இழையும் மையோஃபைப்ரில்கள் எனப்படும் பல நுண்ணிய இழைகளால் ஆனது. தசை இழைகள் தூண்டப்படும் போது சுருங்கியும் மீண்டும் தளர்வு நிலையை அடைந்தும் ஒரு ஒருங்கிணைந்த முறையில் செயல்புரிகின்றன. சுருக்கமாக, உடல் இயக்கங்களில் திறம்படச் செயல்படுபவை தசைகளே ஆகும். தசைகள் மூவகைப்படும். அவை, எலும்புத்தசைகள் (Skeletal muscles), மென்தசைகள் (Smooth muscles) மற்றும் இதயத்தசைகள் (Cardiac muscles) ஆகும்.

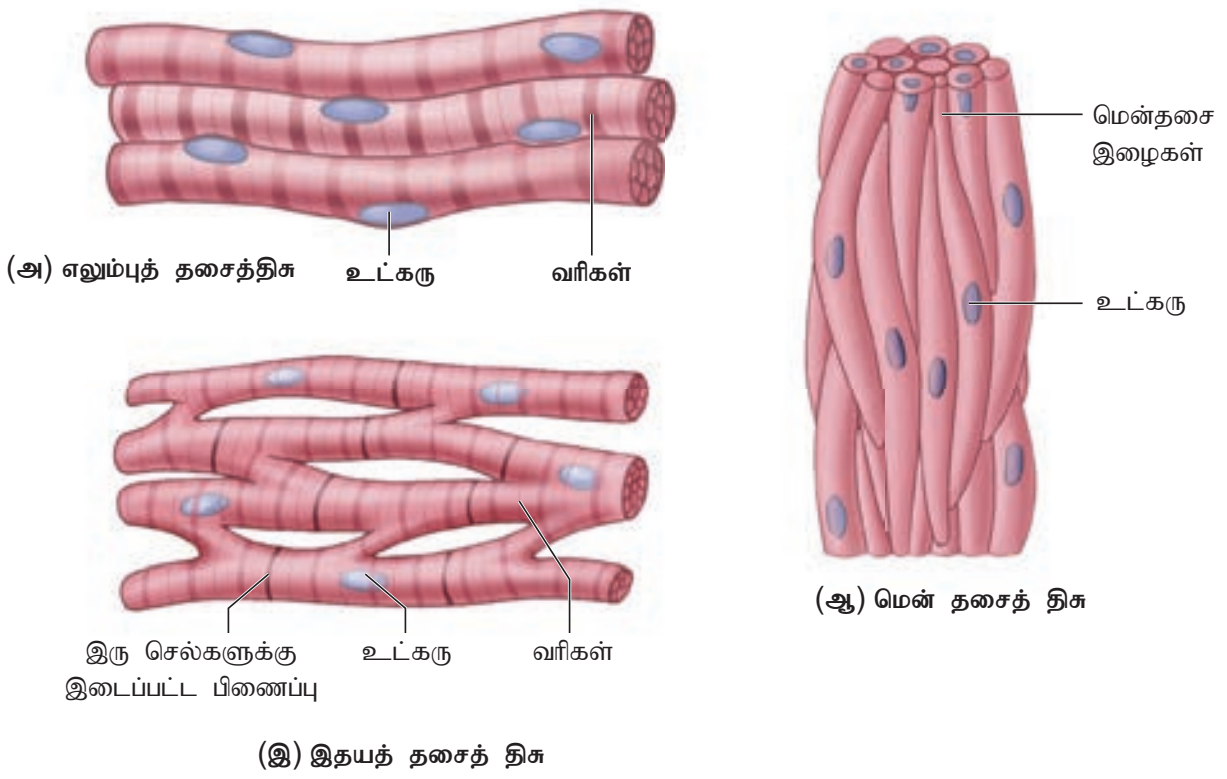

படம் 3.7 தசைத் திசுக்கள்

எலும்புத்தசை திசுக்கள் எலும்புகளோடு இறுக்கமாக இணைந்துள்ளன. எடுத்துக்காட்டாக இருதலைத் தசையில், (Biceps) கற்றை கற்றையாக, வரியுடைய எலும்புத்தசை இழைகள் இணை இணையாக அமைந்துள்ளன. இணைப்புத்திசுவாலான ஒரு தடித்த உறைக்குள் பல தசை இழைக்கற்றைகள் வைக்கப்பட்டுள்ளன. 9 வது அத்தியாயத்தில் இது குறித்து மேலும் கற்பீர்கள்.

பால்மரிஸ் தசை (Palmaris muscle)

முழங்கையில் இருந்து மணிக்கட்டு வரை நீளும் குறுகிய தசைகள் பால்மரிஸ் தசைகள் எனப்படும். இத்தசைகள் குரங்கினங்கள் மரத்தின்மீது தொங்குவதற்கும், மேலேறுவதற்கும் (மனிதன் உட்பட) பயன்பட்டது. ஆனால், இன்றைய மனிதர்களில் 11% பேரில் இத்தசைகள் காணப்படவில்லை.

TN_GOVT_XI_Zoology_Ch03.indd 52 06-02-2020 4.52.56 PM

இருமுனைகளும் கூர்மையாக, கதிர் வடிவத்தில் அமைந்த வரியற்ற தசை இழைகள் **மென்தசைகள்** எனப்படும். (படம் 3.7) இவை செல் சந்திப்புகளால் ஒன்றிணைக்கப்பட்டு இணைப்புத்திசு உறையால் கட்டப்பட்டுள்ளது. உள்ளுறுப்புகளான இரத்தக் குழாய்கள், இரைப்பை, மற்றும் சிறுகுடல் போன்றவற்றின் சுவர்கள் மென்தசைகளால் ஆனவை. மென் தசைகள் இயங்குதசைகள் (Involuntary muscles) ஆகும். ஏனெனில் அவற்றின் செயல்களை நேரடியாகக் கட்டுப்படுத்த இயலாது. நம் நினைப்பிற்கு ஏற்றவாறு எலும்புத்தசைகளை இயக்குவது போன்று மென்தசைகளை இயக்க இயலாது.

இதயத்தில் மட்டுமே காணப்படும் சுருங்கி விரியும் தசைகள் **இதயத்தசைகள்** எனப்படும். இதயத்தசை செல்களில் காணப்படும் பிளாஸ்மா சவ்வுகளைச் செல் சந்திப்புகள் இணைத்து அச்செல்களை ஒன்றுடன் ஒன்று ஒட்டிக்கொள்ளச் செய்கின்றன. தொடர்பு சந்திப்புகள் (செல்லிடைத்தட்டுகள்) எனப்படும் அமைப்புகள் சில இணைப்பிடங்களில், இதயத்தசை செல்களைக் கூட்டமாகச் சுருங்கச்செய்கின்றன. அதாவது, ஒரு செல் சுருங்குவதற்கான குறிப்புகளைப் பெற்றுச் சுருங்கும்போது அதன் அருகிலுள்ள செல்களையும் சேர்த்துச் சுருங்குவதற்குத் தூண்டுகிறது.

குறிப்பு

நரம்பு மண்டல நோய்கள்

1. பார்கின்சன் நோய்

(Parkinson's disease):

உடல் இயக்கத்தை பாதிக்கும் நரம்பு மண்டல குறைபாடு. உடல் நடுக்கங்களும் ஏற்படும்

2. அல்சீமயர் நோய்

(Alzheimer's disease):

இது ஒரு நாள்பட்ட நரம்புசெல் சிதைவு நோய் ஆகும். சமீபத்திய நிகழ்வுகளைக் கூட நினைவு கூற இயலாமை, பேசும் மொழியில் குறைபாடு, சமநிலையற்ற, ஊசலாடும் மனநிலை ஆகியவை இந்நோயின் அறிகுறிகள் ஆகும்.

3.5 நரம்புத் திசு (Neural Tissue)

தொடர்ச்சியாக மாறிக்கொண்டிருக்கும் சூழ்நிலைக்கேற்ப நமது உடல் செய்யும் பதில் வினைகள் அனைத்தும் நரம்புத்திசுவால் கட்டுப்படுத்தப்படுகின்றன. நரம்பு மண்டலத்தின் அலகுகளான நியூரான்கள் எனப்படும் நரம்பு செல்கள் நரம்பு மண்டலத்தில் காணப்படும் கிளர்ச்சியுறும் செல்கள் ஆகும் (படம் 3.8). நரம்பு மண்டலத்தின் மீதப் பகுதியை நியூரோகிளியா செல்கள் ஆக்கிரமித்துள்ளன. இவை நரம்பு செல்களுக்கு ஆதரவாகவும், பாதுகாப்பாகவும் செயல்படுகின்றன. நமது உடலில் உள்ள நரம்புத்திசுவின் கன அளவில் பாதிக்கும் மேலாக நியூரோகிளியா செல்கள் காணப்படுகின்றன.

4DTLXZ

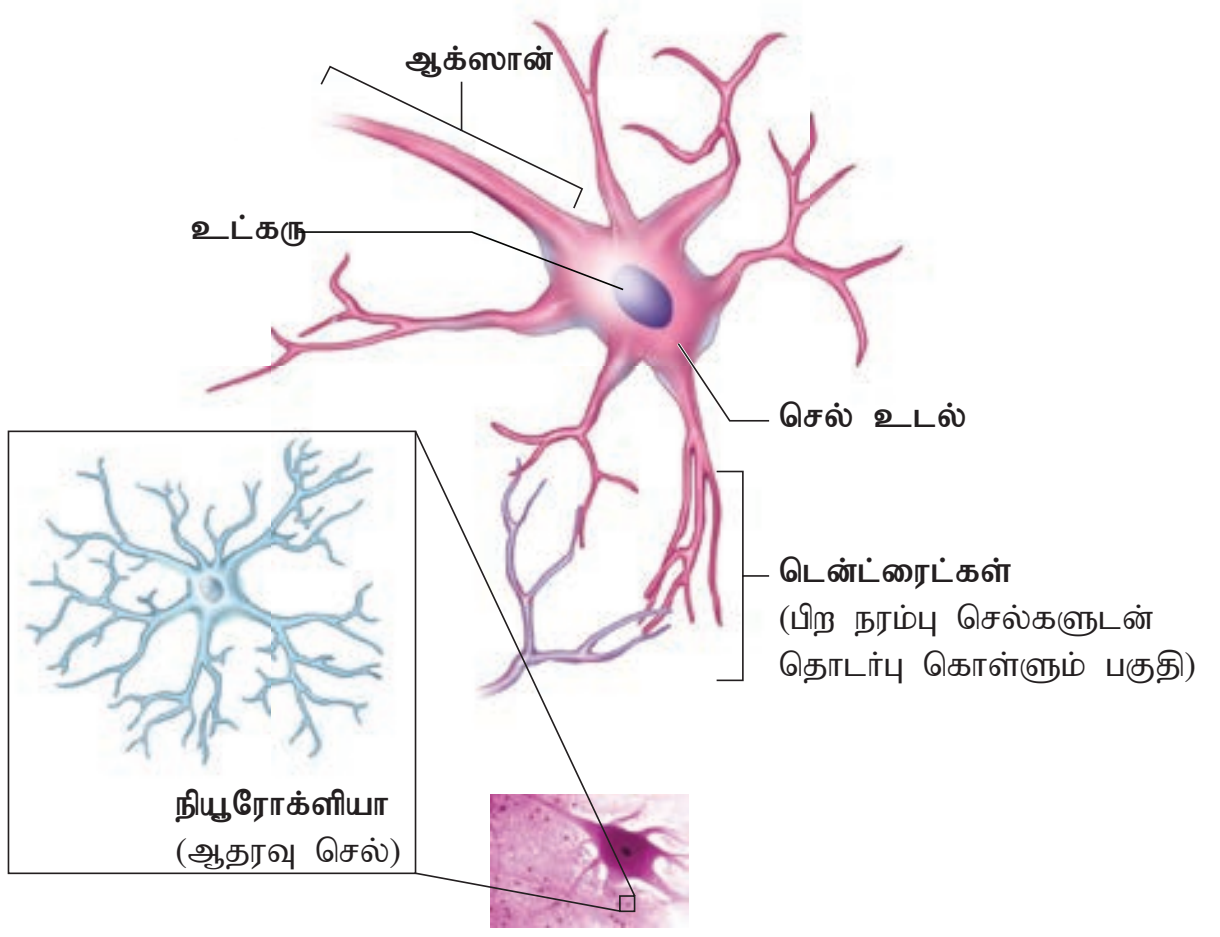

படம் 3.8 நியூரோகிளியாவுடன் கூடிய நரம்புத்திசு

உயிருள்ள உடலிலிருந்து சிறிதளவு திசு (அ) திரவம் எடுக்கப்பட்டு நோயின் தன்மை, காரணங்கள், நோய் பரவியுள்ள விதம் ஆகியவற்றைச் சோதித்து அறியும் முறைக்கு **பயாப்சி (Biopsy)** என்று பெயர்.

இறந்த உடலின் உடற்கூறுகளைவெட்டி எடுத்து இறப்பிற்கான காரணம் மற்றும் நோய் பரவியுள்ள விதம் ஆகியவற்றை ஆராய்ந்து கண்டறியும் முறைக்கு **ஆட்டாப்சி (Autopsy)** என்று பெயர்.

தடய அறிவியல் (Forensic Science) துறையில் குற்றங்களைத் துப்பறிய திசுவியல் தொழில்நுட்பங்கள் வெற்றிகரமாகப் பயன்படுத்தப்பட்டு வருகின்றன.

TN_GOVT_XI_Zoology_Ch03.indd 53 06-02-2020 4.52.57 PM

நரம்பு செல்கள் தகுந்த முறையில் தூண்டப்படும் போது மின்னூட்ட மாறுபாடு உருவாக்கப்படுகிறது. இம்மாறுபாடு அச்செல்களின் பிளாஸ்மா சவ்வின் வழியாக விரைந்து பயணிக்கிறது. இந்த மின்னூட்ட மாறுபாடு இறுதியாக வெளிப்படும் பகுதியான நரம்பு செல்லின் முடிவில் சென்று அடுத்தடுத்த நரம்பு செல்களில் (அ) மற்ற செல்களில் தூண்டுதலையோ அல்லது தடையையோ ஏற்படுத்தலாம் (10 வது அத்தியாயத்தில் இது குறித்து மேலும் கற்பீர்கள்).

பாடச் சுருக்கம்

நமது உடல் செல்கள் பல விதங்களில் இணைந்து எபிதீலியத்திசு, இணைப்புத்திசு, தசைத்திசு மற்றும் நரம்புத்திசு என வேறுபட்ட நான்கு வகைத்திசுக்களை உருவாக்கியுள்ளன. இத்திசுக்கள் சில பொதுவான பண்புகளைப் பெற்றிருப்பினும் அவை ஒரு போதும் ஒரே வகையானதாகக் கருதப்படாது. அவை திசுக்கள் என்னும் பார்வையில் ஒன்றுபட்டவை. ஏனெனில், அடிப்படையான சில ஒற்றுமைகளைக் கொண்டுள்ளன. திசுக்கள் தங்கள் தனிப்பட்ட திறமையினாலும், கூட்டுறவு செயல்பாட்டாலும் நமது உடலைப் பாதுகாப்பாக, ஆரோக்கியமாக நம்மை உயிருடன் முழுமையாக வைத்துள்ளன என்பதை உனது மனதில் நிலை நிறுத்தவேண்டும்.

மதிப்பீடு

1. கனசதுர வடிவ எபிதீலியத்தின் முக்கியப்பணி.

   அ) பாதுகாப்பு
   ஆ) சுரப்பு
   இ) உறிஞ்சுதல்
   ஈ) 'ஆ' மற்றும் 'இ'

4DYVBQ

2. குறு இழை கொண்ட எபிதீலியம் காணப்படும் இடம்.

   அ) தோல்
   ஆ) செரிப்புப்பாதை
   இ) பித்தப்பை
   ஈ) மூச்சுக்குழல்

3. இணைப்புத்திசுவின் தளப்பொருளில் காணப்படும் நாரிழை யாது?

   அ) கொலாஜன்
   ஆ) ஏரியோலார்
   இ) குருத்தெலும்பு
   ஈ) குழல் வடிவ நாரிழை

4. திசுக்களுக்கிடையில் பொருட்கள் கசிவதைத் தடுக்கும் அமைப்பு.

   அ) இறுக்கமான சந்திப்புகள்
   ஆ) ஒட்டும் சந்திப்புகள்
   இ) இடைவெளி சந்திப்புகள்
   ஈ) மீள் தன்மை சந்திப்புகள்.

5. பிறந்த குழந்தைகளில் உடல் நடுக்கம் ஏற்படுத்தாமல் வெப்ப உற்பத்தி செய்து உடல் வெப்பம் அதிகரிப்பது எதன் மூலம்?

   அ)வெள்ளைக் கொழுப்பு
   ஆ) பழுப்புக் கொழுப்பு
   இ) மஞ்சள் கொழுப்பு
   ஈ) நிறமற்ற கொழுப்பு.

6. சிலவகை எபிதீலியங்கள் பொய்யடுக்கினால் ஆனவை. இதன் பொருள் என்ன?

7. வெள்ளை அடிப்போஸ்திசுவைப் பழுப்பு அடிப்போஸ் திசுவிலிருந்து வேறுபடுத்து.

8. இரத்தம் ஏன் தனித்துவமான இணைப்புத்திசு என்றழைக்கப்படுகிறது?

9. மீள் தன்மை நாரிழைகளை மீள் தன்மை இணைப்புத்திசுவினின்றும் வேறுபடுத்து.

10. எபிதீலியத்திசுக்களின் ஏதேனும் நான்கு செயல்பாடுகளைக்கூறி அச்செயலில் ஈடுபடும் திசுவை எடுத்துக்காட்டுடன் கூறுக.

11. இணைப்புத்திசுக்களை வகைப்படுத்தி அவற்றின் செயல்களைத் தருக.

12. எபிதீலியம் என்றால் என்ன? அதன்பல்வேறு வகைகளின் பண்புகளைத் தருக.

TN_GOVT_XI_Zoology_Ch03.indd 54 06-02-2020 4.52.57 PM

செயல்பாடு:

1. பெயர் குறிப்பிடப்படாத திசு நழுவங்களை மாணவர்களுக்குக் காண்பித்து அவற்றைக் கண்டறியச் செய்தல், இதேபோன்று பெயர் குறிப்பிடப்படாத திசுவகைகளைத் திரையில் காண்பித்தும் மாணவர்களுக்குப் பயிற்சி அளிக்கலாம். இதனால், நுண்ணோக்கி வழியே பார்க்கப்படும் பலவகையான திசுக்களை மாணவர்கள் கண்டறிய ஏதுவாகும்.

2. கன்னத்தின் உட்பகுதியிலிருந்து எடுக்கப்பட்ட அடுக்கு தட்டை எப்பிதீலியத்தை உயிரியல் சாயத்தைக் கொண்டு சாயமிட்டு, மாணவர்கள் தாங்களாகவே நழுவம் தயாரிக்கும் செயல்திறனைப் பெறுதல். மாணவர்கள் உட்கன்ன செல்களை ஆய்வு செய்யும் அனுபவத்தை பெறுதல்.

இணையச்செயல்பாடு The Online Epithelium

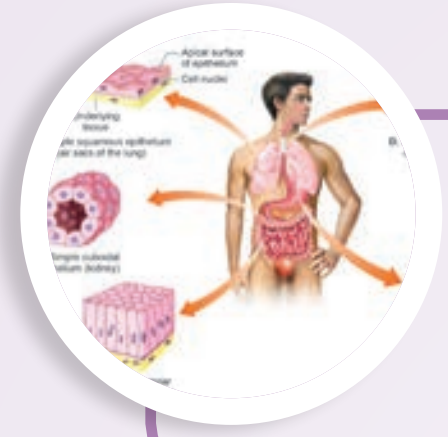

எபிதீலிய திசுக்களின் உள் அமைப்பு மற்றும் அதன் பணிகளைப் பற்றி இணையத்தில் தெரிந்து கொள்வோமா!

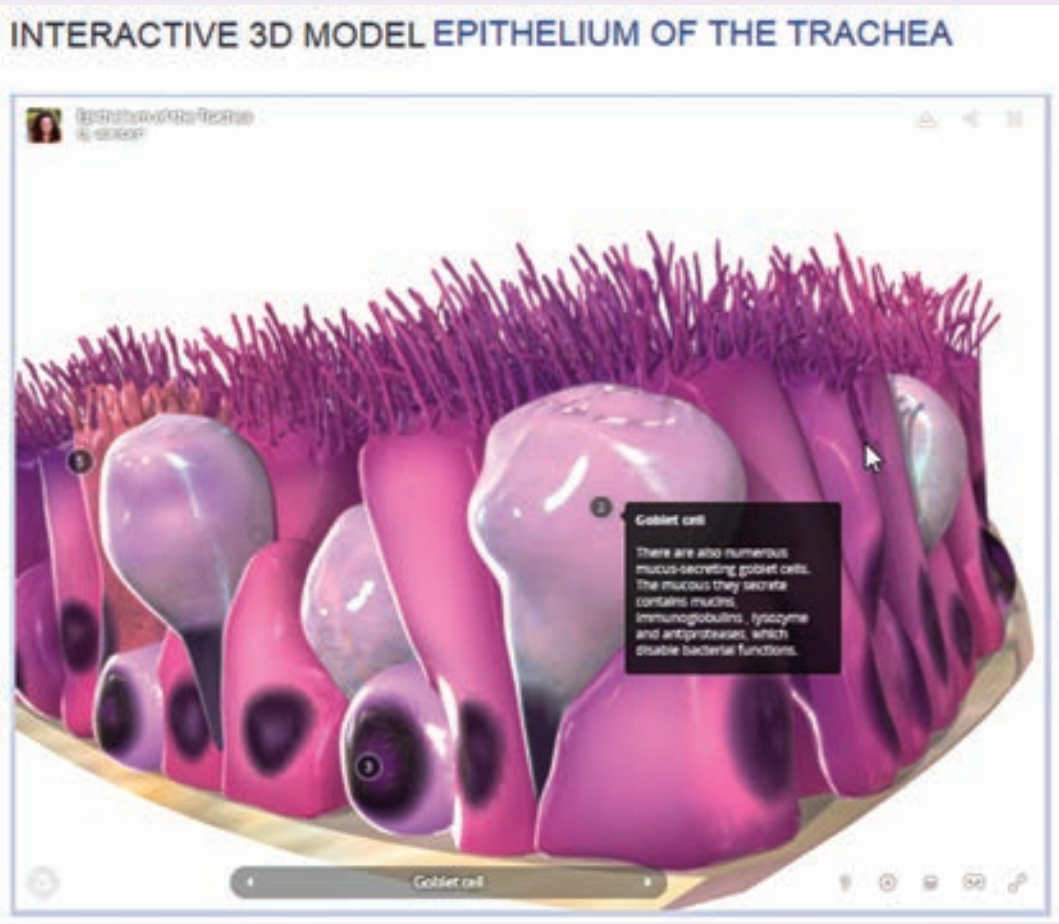

படிகள்

1. "The Online Epithelium' என்ற பக்கத்தினை உரலி / விரைவுக் குறியீட்டைப் பயன்படுத்தித் திறக்கவும். அட்டவணையில் கொடுக்கப்பட்டுள்ள ஏதாவது ஒரு உறுப்பினைச் சொடுக்கி அந்தக் குறிப்பிட்ட உறுப்பில் காணப்படும் எபிதீலிய திசுவினைப் பற்றி அறிவோம்.
2. இந்தப் பொத்தானைச் சொடுக்கிய பின், சுட்டியைப் பயன்படுத்தி எபிதீலிய திசுவை 360° யிலும் பார்க்க முடியும்.
3. ஊடாடும் படத்தின் மீது உள்ள எண்ணைச் சொடுக்கியோ அல்லது கீழ் உள்ள பட்டியலில் உள்ள பெயரைச் சொடுக்கியோ குறித்த பாகத்தினைப் பற்றிய விளக்கத்தினை அறியலாம்.
4. முப்பரிமாண ஊடாடும் படத்தின் கீழ் எபிதீலிய திசுக்கள் பற்றிய கூடுதல் தகவல்கள் தரப்பட்டிருக்கும்.

இணைய எபிதீலிய திசுவின் உரலி

http://www.epithelium3d.com/index.html

* படங்கள் அடையாளத்திற்கு மட்டுமே.

B130_11_Z00_TM

TN_GOVT_XI_Zoology_Ch03.indd 55 06-02-2020 4.52.57 PM